

Estômago

Porção dilatada do sistema digestório

Dilatação do tubo digestivo, interposto entre o esôfago e o intestino delgado

FUNÇÃO – desdobramento enzimático e hidrolítico (início do processo de digestão)

Forma variada entre as espécies

>Tipos

- Estômago simples – carnívoro, suíno e equino
- Estômago composto – ruminantes e aves

ESTÔMAGO MONOGÁSTRICO

Localização – relação

Baço, diafragma, fígado, pâncreas, intestino e rim esquerdo

DESCRIÇÃO

-Extremidades – 2

-Faces – 2

-Curvaturas – 2

-Incisura angular (carnívoro)

-Divertículo gástrico (suíno)

Face parietal (contato diafragma e fígado)

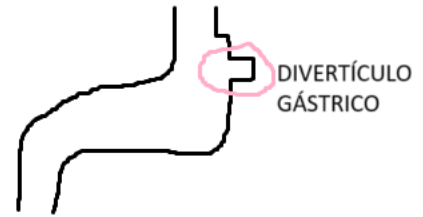
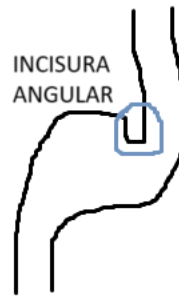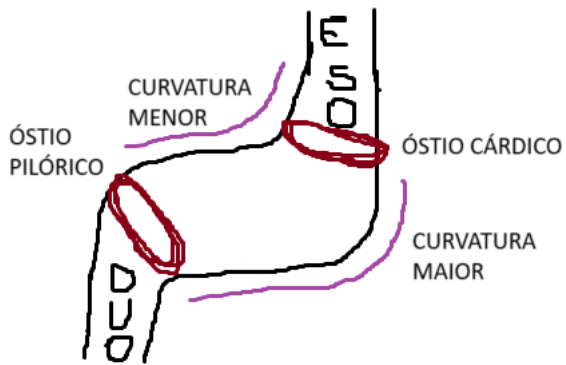
Face visceral (outras vísceras)

Extremidade esquerda – esôfago – óstio pilórico – saída

Extremidade direita – duodeno – óstio cárdico – entrada

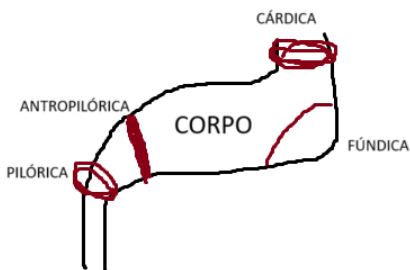
Curvatura menor e curvatura maior – ligação dos óstios

>Em carnívoros a curvatura maior tem incisura angular



REGIÕES (MACROSCÓPICAS)

- Região cárdica (esfíncter cárdico)
- Região pilórica (esfíncter pilórico)
- Região antropilórica (toro pilórico)
- Região fúndica
- Corpo



Em equinos, omento maior e menor

Cão 100% região glandular

ESTRUTURA

- Serosa (peritônio visceral)
- Muscular (fibras longitudinais, circulares e oblíquas)
- Submucosa
- Mucosa (glândulas pilóricas, fúndicas e cárdicas)
- Margem pregueada (equino e suíno)

FIXAÇÃO

- Omento maior ou epiplon (na curvatura maior) liga a parede abdominal (ligamento gastro-esplênico (baço-estômago))
- Omento menor (na curvatura menor) fixa estômago, intestino delgado e fígado
- >ligamento hepato-gástrico e hepato-duodenal
- Prega gastropancreática

VASCULARIZAÇÃO

- Tronco celíaco (ramo da A. aorta abdominal)
- A. gástrica esquerda (curvatura menor)
- >curvatura menor do estômago do lado esquerdo – ramo esofágico – vasculariza esôfago.
- A. hepática comum (fígado e outras estruturas)
- A. esplênica
- A. gastroepiploica (curvatura maior)
- A. gástrica direita (curvatura menor do estômago, lado direito)
- A. gastroduodenal – se divide em A. gastroepiploica direita (curvatura maior, lado direito)
- A. pancreática duodenal cranial (pâncreas e duodeno direito)
- A. hepática comum se divide em hepática própria direita e esquerda

BAÇO

- A. gástricas curtas – curvatura maior do estômago na extremidade esquerda
- A. gastroepiploica esquerda – curvatura maior do estômago no lado esquerdo

DRENAGEM

- Veias gástricas- drenam para veia porta
- Vasos linfáticos – linfonodos gástricos

INERVAÇÃO

- N. vago
- N. vagossimpático